Zur Kenntnis

der

spontanen Ruptur des Herzens

und der

Coronargefässe.

Inaugural-Dissertation

zur

Erlangung der Doktorwürde

in der

gesamten Medizin

verfasst und einer

Hohen medizinischen Fakultät

der

Kgl. Bayr. Ludwig-Maximilians-Universität zu München

vorgelegt von

Eugen von Malaisé,
approb. Arzt aus Landshut.

München 1900.
Kgl. Hofbuchdruckerei Kastner & Lossen.

1.

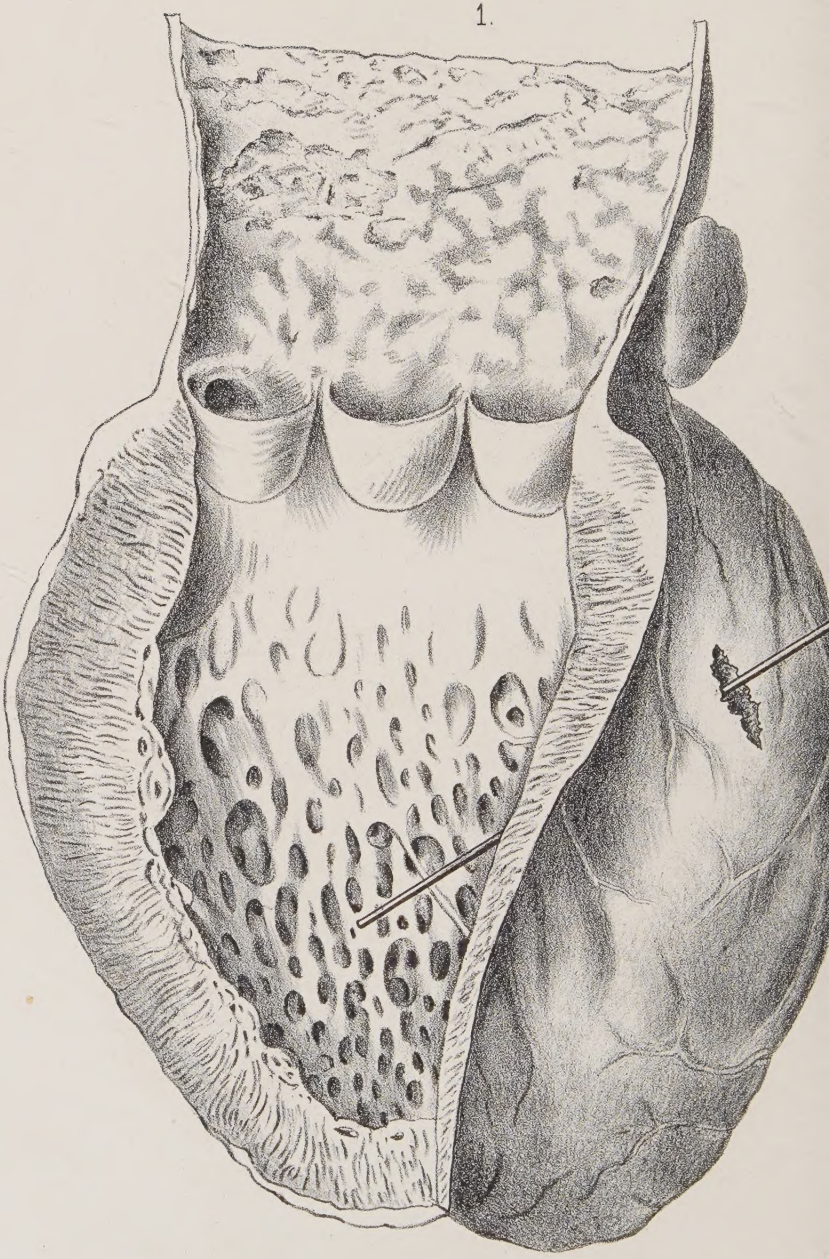

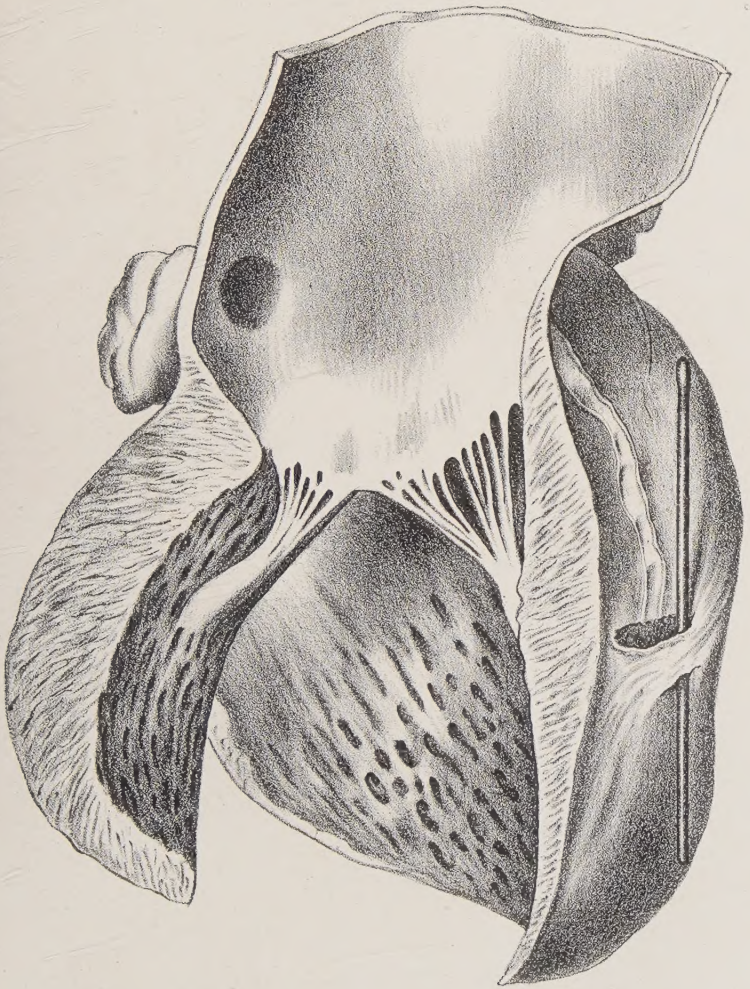

Digitized by the Internet Archive
in 2026

https://archive.org/details/IA41548318_0069

Zur Kenntnis

der

spontanen Ruptur des Herzens

und der

Coronargefässe.

Inaugural-Dissertation

zur

Erlangung der Doktorwürde

in der

gesamten Medizin

verfasst und einer

Hohen medizinischen Fakultät

der

Kgl. Bayr. Ludwig-Maximilians-Universität zu München

vorgelegt von

Eugen von Malaisé,
approb. Arzt aus Landshut.

München 1900.
Kgl. Hofbuchdruckerei Kastner & Lossen.

Gedruckt mit Genehmigung der medizinischen Fakultät der Universität München.

Referent:

Herr Obermedizinalrat Dr. Bollinger.

Die spontane Ruptur des Herzens war schon vor Jahrhunderten Gegenstand wissenschaftlicher Erörterung.

Es ist dies auch insofern leicht erklärlich, als ein plötzlich und ohne Vorboten eintretender Tod, wie ihn die Ruptur des Herzens oder der grossen Gefässe gewöhnlich zur Folge hat, den denkenden Arzt an sich schon zur Erforschung der Ursache antreiben musste, andrerseits aber das Sensationelle, das einem plötzlichen Todesfall anhaftet, zu allerlei Verwicklungen führen kann, — selbst heute noch wie Fall I zeigt — die nur durch Feststellung des ätiologischen Moments die erwünschte Klärung finden können.

Heute nun liegt eine umfangreiche Litteratur über dieses Thema vor, das namentlich in den letzten 30 Jahren in Dissertationsarbeiten behandelt wurde, und dessen Kenntnis uns durch die Forschungen gewiegter Gelehrter, namentlich unsres Zeitalters, erschlossen ward. Man möchte nun allerdings meinen, dass eine so häufige Behandlung ein und desselben Themas in Dissertationsarbeiten — es liegen mir ca. 20 vor — zu Wiederholungen geführt hat, doch lehrt ein Blick auf die bisherige Entwicklung der Lehre von den spontanen Zer-

reissungen am Herzmuskel, dass nur schrittweise in das Wesen dieser Erscheinung eingedrungen wurde und dass heute noch manches einer Aufklärung auf diesem Gebiete harrt.

Es lässt sich die Entwicklung der Lehre von der spontanen Herzruptur ungezwungen in drei grosse Perioden einteilen.

Harvey, der durch die Entdeckung des Blutkreislaufes berühmte Leibarzt der Königin Elisabeth von England, war der Erste, der eine spontane Herzzerreissung als Ursache plötzlichen Todes feststellte. Ueber die Art der Veränderung am Herzfleisch, welche die Disposition zur spontanen Zerreissung geschaffen hatte, war er sich freilich nicht im Klaren. Die Unkenntnis dieser Zustände nun, zum Mindesten die Ungewissheit darüber — Morgagni sprach ja mancherlei Vermutungen aus — haftet allen unter die I. Periode zu rechnenden Forschern an: Bei den Fällen von spontaner Ruptur des Herzens, die in dieser Zeit beschrieben wurden, findet sich häufig die Angabe: „Herzmuskel völlig normal". —

Die I. Periode kennzeichnet sich hiemit durch die Unkenntnis der pathologischen Herzmuskelveränderungen, die einer Ruptur vorausgehen und durch die irrige Ansicht, dass auch ein völlig intakter Muskel rupturieren könne. Gegen letztere Ansicht soll Morgagni zwar schon Bedenken geäussert haben.

Als der II. Periode angehörend sind alle jene Forscher zu bezeichnen, welche nach der ersten Periode bis auf unsre Zeit gelebt. Sie

ist als Uebergangsperiode zu bezeichnen: Allmählich kommt mehr Licht in das Wesen der Texturveränderungen des Herzmuskels, die nach der jetzt herrschenden Ueberzeugung einer Spontanruptur vorausgehen müssen. Immer seltener findet man in den Beschreibungen von einschlägigen Fällen, dass am Herzmuskel keine histologische Veränderung wahrnehmbar war, und dieser als gesund erachtet wurde.

Gleichwohl sind diese Fälle noch nicht ganz verschwunden, wie eine in Schmids Jahrbüchern (1866 Bd. 131) enthaltene Statistik von Andrew Dunlop zeigt: von 29 rupturierten Herzen war bei 4 „eine Erkrankung des Myokards nicht nachweisbar". Des weiteren teilt Rostan im „Nouveau journal de Médecine" (Avril 1820) 4 Fälle von spontaner Herzruptur mit, bei denen der Herzmuskel völlig normal gewesen sei. Auch Dezeimeris hält an der Eventualität einer spontanen Herzmuskelzerreissung bei gesundem Herzmuskel fest. Im Archiv général (Okt. 34) sind 3 Fälle von diesem Autor veröffentlicht, von denen bei zweien angeblich „Herzmuskulatur und Gefässe völlig normal waren", während sich bei Beschreibung des dritten Falls die Bemerkung findet „Herz etwas hypertrophisch, sonst normal" mit dem bezeichnenden Nachsatz: Die Hypertrophie sei jedoch nicht „précisément une altération" und dürfe daher nicht hindern, diesen Fall unter die Zahl der spontanen Herzrupturen „sans lésion autérieure du tissu de

cet organe“ zu rechnen. Im übrigen wurden in dieser Periode für das Zustandekommen einer Ruptur in weitaus der Mehrzahl aller Fälle fettige Entartung oder Entzündung verantwortlich gemacht. Als Vertreter dieser Ansicht sind Rokitansky, Quain und Böttger zu nennen.

War durch die Männer dieser Periode immerhin die Lehre von der spontanen Herzruptur bedeutend ausgebaut worden, so kam ihre Vollendung doch erst in unserer Zeit — der III. Periode zustande.

Von französischen Forschern dieser Periode sind es namentlich Laboulbène, Labarraque und Barth, (welch letzterer das Verdienst hat, als Erster auf die häufige Combination von pathologischen Prozessen in den Coronargefässen und Herzmuskelerkrankungen hingewiesen zu haben) und von deutschen Gelehrten: Ziegler, Huber, Leyden und Weigert.

Die Ergebnisse der Forschungen dieser Autoren einer eingehenden Besprechung zu unterziehen, gehört nicht in den Rahmen dieser Schrift und ist um so überflüssiger, als dieselben, abgesehen von den Veröffentlichungen der betr. Autoren selbst, in Dissertationsarbeiten schon mehrfach zusammengestellt worden sind.

Wie bekannt, geht jetzt die übereinstimmende Ansicht der Autoren dahin, dass die an circumscripter Stelle am Herzmuskel auftretenden Texturveränderungen, welche zur Ruptur Veranlassung gaben, in weitaus grösster

Mehrzahl der Fälle von pathologischen Prozessen in den Kranzarterien herrühren, also als Ernährungsstörungen aufzufassen sind. Die Befunde an rupturierten Herzen sprechen für die Richtigkeit dieser Behauptung.

Trotz dieses einheitlichen ätiologischen Moments ist aber das Bild, welches die Fälle von Herzruptur darbieten, doch ein ungemein mannigfaltiges. Abgesehen davon, dass die Arteriosklerose ihrerseits wieder auf sehr verschiedene Ursachen zurückgeführt werden muss, — sei es, dass sie lediglich Teilerscheinung der senilen Involution ist, sei es, dass sie auf luetischer Basis beruht, oder dass abnorm gesteigerter Blutdruck zu ihrem Entstehen beigetragen hat, — der Grund für die Mannigfaltigkeit der Befunde am rupturierten Herzen liegt hauptsächlich in einem andern Umstand, der vielfach noch der Aufklärung bedarf.

Es kann nämlich, die entweder in einer Verengerung, Embolie oder Thrombose bestehende Veränderung in den Coronargefässen, welche als Ursache der Ruptur aufgefasst werden muss, am Herzmuskel in sehr verschiedener Weise zum Ausdruck kommen, mit andern Worten: ein und dieselbe Ursache äussert sich in ganz verschiedenen Wirkungsweisen. Ein solcher Folgezustand ist vor allem die von Ziegler als Myomalacie bezeichnete Erweichung des Herzmuskels, an circumscripter, dem Verbreitungsgebiete des erkrankten Kranzarterienastes entsprechender Stelle. Diesem Erweichungsprozess kann

entweder die Bildung eines weissen, oder roten Thrombus vorhergehen. Der ganze Vorgang gewinnt ferner noch dadurch an Abwechslung, dass die Ruptur entweder schon im Stadium der Erweichung eintritt, oder dass es erst noch zur Schwielenbildung kommt, wodurch die Chancen für eine Ruptur allerdings geringer werden und eine solche meist nur nach Bildung eines Herzaneurysmas erfolgt.

In anderen Fällen ist wieder einer der oben angeführten pathologischen Prozesse an den Coronararterien gegeben, der sich aber statt in Gestalt einer Myomalacie in fettiger Entartung des Herzmuskels geltend macht. Soll diese fettige Degeneration für die Ruptur verantwortlich gemacht werden können, so muss sie, wie Ziegler hervorhebt, ebenfalls an circumscripter Stelle erfolgen, was andrerseits eo ipso der Fall sein wird, wenn anders die Fettentartung die Folge der Veränderung in einem bestimmten Coronararterienaste ist.

Von manchen Autoren wird die Fettentartung als prädisponierendes Moment für die Ruptur in Abrede gestellt, so von Létulle und Steven. Doch spricht für die Richtigkeit dieser Annahme ausser der Autorität Zieglers vielleicht auch noch die grosse Anzahl von Fällen spontaner Herzruptur, für die andere Autoren als ätiologisches Moment die Fettdegeneration aufstellen. So Quain (Ziemssens Handbuch Bd. VI) unter 100 Fällen 77, Böttger (Archiv der Heilkunde 1866) unter 63 Fällen 32.

(Allerdings gehören diese beiden Autoren der II. Periode an.)

Zu diesen als Folgeerscheinung der oben erwähnten Veränderungen an den Coronargefässen auftretenden Texturveränderungen am Herzmuskel, möchte ich als weitere, freilich ungemein seltene Eventualität noch die braune Atrophie hinzufügen.

In der mir zugänglichen Litteratur fand ich nur einen einzigen derartig gelagerten Fall unter ca. 260 Fällen, die teils von Neumann (I. D. Leipzig 1896), teils von G. Mayr (I. D. München 1888), teils von Vetter (I. D. München 1898), teils von Abt, Beck u. a. veröffentlicht, resp. zusammengestellt wurden, und diesem kann ich den ersten der von mir in dieser Abhandlung beschriebenen Fälle als Pendant zur zur Seite stellen. Der erstere ist von E. Markwald, in einer Dissertationsschrift der Universität Halle beschrieben worden. In beiden Fällen fand sich braune Atrophie in der Umgebung der Rupturstelle, zugleich Atheromatose der Coronargefässe. Der genaue Befund folgt weiter unten.

Fasst man nochmal die sich als Folgeerscheinungen einer Coronararterienerkrankung ergebenden Eventualitäten zusammen, so erhält man Folgendes:

Bildung eines weissen Infarkts,
Bildung eines roten Infarkts,
Ausgang bei Beiden: Erweichung, Ruptur, entweder jetzt oder nach Schwielenbildung (eventuell mit

vorausgegangener Aneurysmabildung). Fettige Degeneration, herdweis auftretend. Braune Atrophie, ebenfalls circumscript.

Ueber diese Vorgänge herrscht aber, wie ein Blick in die einschlägige Litteratur lehrt, grosse Meinungsverschiedenheit unter den einzelnen Autoren.

Ziegler z. B. stellt, wie oben erwähnt, die Myomalacie, wobei es sich um eine ischämische Nekrose handelt, als häufigsten Effekt einer Ernährungsstörung am Herzmuskel hin. Während jedoch dieser Autor die zweite Möglichkeit, nämlich die fettige Entartung als Folgezustand pathologischer Prozesse in den Kranzgefässen zugibt, — unter der Voraussetzung herdweisen Auftretens — wird dies von Andern, so z. B. Steven in Abrede gestellt.

Noch weiter geht Létulle, der in seiner Schrift „Etat du Myocard dans l'artérite chronique des coronaires ..." als Folgezustand gestörter Nahrungszufuhr zum Herzmuskel ausschliesslich Pigmentatropie oder amyloide Entartung annimmt, während er das Vorkommen fettiger Entartung direkt in Abrede stellt.

Diese Meinungsverschiedenheit ist jedenfalls ein Fingerzeig, dass man in den Fehler älterer Autoren, namentlich der II. Periode verfallen würde, wollte man versuchen, die verschiedenen Veränderungen, welche der auf irgend eine Weise bewirkte Verschluss eines Coronararterienastes verursachen kann, auf

eine einzige zu reduzieren, da eben die Mannigfaltigkeit der Formen, unter welchen dieser zum Ausdruck kommen kann, nicht geläugnet zu werden vermag.

Fall I.

(Siehe Abbildung I.)

Was Fall I anlangt, so gehört er, wie schon erwähnt, zu den seltenen Fällen.

Auch in seinen Antecedentien bietet er mancherlei Interessantes, und sei aus dem Vorleben des Toten das Wenige, das in Erfahrung gebracht werden konnte, kurz erwähnt.

In dem Dorfe Gr., in der Umgegend Münchens, hatte sich die Gemeinde in der Kirche versammelt, darunter auch der 67-jährige Bauer S. Dieser fiel nach Beendigung des Gottesdienstes plötzlich lautlos um und war tot. Sofort wurde der Verdacht laut, S. sei keines natürlichen Todes gestorben, sondern von seiner Frau vergiftet worden. Anlass zu dieser schweren Verdächtigung gaben die den übrigen Dorfbewohnern nur zu bekannten ehelichen Dissidien im Hause des S., im Verlauf deren der Bauer oft schwere Misshandlungen von seiten seiner Frau über sich ergehen lassen musste.

Da die Frau schliesslich allgemein des Mordes bezichtigt ward, sah sich die gerichtliche Behörde veranlasst, durch die Sektion feststellen zu lassen, ob S. wirklich einem

Mordanschlag von Seiten seiner Frau zum Opfer gefallen, oder eines natürlichen Todes gestorben sei.

Die von Herrn Landgerichtsarzt Dr. Hoffmann vorgenommene Sektion ergab, dass S. an einer spontanen Ruptur des Herzens zu Grunde gegangen war.

Der ausführliche Sektionsbericht*) lautet:

Ziemlich gut genährte männliche Leiche, 170 cm lang. Die äussern Hautdecken sind sehr blass, am Rücken ziemlich ausgedehnte, zahlreiche Totenflecke von blaurötlicher Farbe, welche, durch Einschnitte untersucht, kein ausgetretenes Blut erkennen liessen.

Totenstarre in den meisten Gelenken vorhanden. Die Umgebung des anus zeigt sich mit Fäces besudelt.

An den Füssen und den Unterschenkeln ist eine geringe Hautanschwellung bemerkbar, welche von Oedemen der betreffenden Partien herrühren. Der Mund ist geschlossen, die Zungenspitze links hinter den Zähnen, die Schleimhaut der Lippen, des Zahnfleisches, der Zunge ist ausserordentlich blass.

Die Haare der Kopfhaut fehlen vollständig. Auf der Höhe des Scheitels bemerkt man zu beiden Seiten der Pfeilnaht, dann über dem Stirnbein und über dem linken, oberen Augenhöhlenrand je eine lineare, weisse, alte Narbe. Die Narben sind mit dem darunterliegenden Knochen nicht verwachsen. Ueber dem linken und dem rechten Parietalbein bemerkt man

*) Einlaufjournal des pathol. Instituts Nr. 196, a. 1900.

blaurote markstückgrosse Verfärbungen der Haut, die, wie Einschnitte ergaben, von ausgetretenem Blute herrühren. Letzteres durchsetzt nur die Kopfschwarten und ist an der rechten Seite der inneren Fläche der Kopfhaut als thaler- resp. handtellergrosse, blaurote Verfärbung erkennbar.

Das obere und das untere Augenlid ist links dunkelblaurot verfärbt, das darunter liegende Bindegewebe zeigt blutige Durchtränkung. Auf dieser Seite ist die Pupille etwas verzogen und weiter als die linke.

Brust und Bauchhöhle: Das Unterhautfettgewebe ist gut entwickelt und in mässigem Grade wässerig durchsetzt. Die Muskulatur ist braunrot, feucht und nur gering entwickelt.

Beim Durchschneiden der Bauchdecken ist nur der säuerliche Fäulnisgeruch, aber kein Geruch nach einem abnormen Bestandteil zu erkennen.

Im kleinen Becken ist nur ein Kaffeelöffel voll einer dünnen bräunlichen Flüssigkeit.

Das fettreiche Netz bedeckt die Darmschlingen und ist an der r. Seite mit dem inneren Leistenring strangförmig verwachsen.

Zwerchfellstand beiderseits oberer Rand der 4. Rippe.

Die Dünndarmschlingen sind durch Luft nur wenig ausgedehnt, teils grauweiss, teils graurötlich glänzend.

Der Proc. vermiformis an die hintere Bauchwand angelötet. Zwischen der untern

Fläche der Leber und der vordern Magenwand, sowie dem Colon transversum finden sich feste und ausgedehnte Verwachsungen.

Nach Eröffnung des Magens findet sich in demselben braungelber, dünnbreiiger mit Brotbrocken untermischter Speisebrei.

Die Schleimhaut des Magens ist fast überall graubraun.

An der kleinen Curvatur zeigen sich die Blutgefässe etwas erweitert, Blutaustritte oder Verletzungen der Schleimhaut nicht vorhanden. Ein spezifischer Geruch ist bei Eröffnung des Magens nicht wahrzunehmen. Blaues Lakmuspapier wird im Mageninhalt schwach rot gefärbt.

Die Bauchspeicheldrüse fühlt sich derb an und ist auf dem Durchschnitt graugelb. Der obere Teil des Dünndarms enthält graugelben Schleim. Schleimhaut blassgraurot, Falten treten deutlich hervor. Im unteren Teil des Dünndarms finden sich braungelbe dünnbreiige Kotmassen.

Der Dickdarm enthält graugelben dünnen Schleim und im unteren Teil dünnbreiigen, graugelben Kot.

Die Schleimhaut des Magens zeigt nirgends Substanzverluste, die einzeln stehenden Drüsen ragen über die Schleimhaut nicht hervor.

Milz: Länge 18
Breite 11
Dicke 3,5

Pulpa braunrot, zerfliessend.

Leber: Fühlt sich ziemlich derb an, Schnittfläche graurot. Aus den durchschnittenen Blutgefässen entleert sich ziemlich viel dunkelrot-flüssiges Blut. Eine auffallende Verfärbung des Lebergewebes lässt sich nicht feststellen. Die Grenzen der einzelnen Leberläppchen sind erkennbar.

Gallenblase zusammengezogen, enthält nur einige Tropfen einer dünnen blassgelben Flüssigkeit.

Nieren: L. Niere 11 cm lang
4 cm breit
3,5 cm dick.

Rindensubstanz ist 1,5 cm breit, die Kapsel teilweise adhärent. Oberfläche uneben und höckerig. Die rechte Niere zeigt dasselbe Verhalten wie die linke.

Die Harnblase enthält etwa 4 Esslöffel eines wasserhellen Urins.

Brusthöhle: Der Herzbeutel enthält eine grosse Menge flüssigen Blutes, ungefähr 800 gr. Die beiden Lungen sind in grosser Ausdehnung fest mit der Brusthöhle verwachsen. Es werden nun die Brusteingeweide im Zusammenhang mit Kehlkopf und Zunge aus der Leiche herausgenommen. Beide Lungen fühlen sich weich an und knistern beim Einschneiden. Die Lungen sind teilweise mit festanhaftenden Schwarten bedeckt. Aeusserlich ist das Lungengewebe dunkelbraunrot, auf der Schnittfläche in den oberen Lappen graurot, in den unteren schwarzrot. Auf den Schnittflächen tritt nur sehr wenig dunkles Blut aus.

Speiseröhren leer, Schleimhaut grauweiss. Luftröhre enthält nur sehr wenig schaumige Flüssigkeit, ihre Schleimhaut ist blutig verwaschen.

Bei der äusseren Betrachtung der L. Herzkammerwand und zwar 3 cm nach unten von der Trennungslinie der Herzkammer und dem Vorhof und 1 cm nach links vom Rande der Herzkammer eine schief von oben und innen, nach unten und aussen verlaufende, 1,2 cm lange Durchtrennung mit unebenzerrissenen Rändern. Die Herzkammer ist blutig verwaschen. Klappen ziemlich zart. Die Muskulatur des Herzens ist blass graurot und brüchig. Die fetzige Durchtrennung der L. Herzkammerwand erstreckte sich bis ins Innere der Herzkammer hinein. Die innere Haut der grossen Brustschlagader ist in grosser Ausdehnung abgestossen. An den abgestossenen Stellen finden sich ziemlich tiefe, zerklüftete Geschwüre.

Kopfhöhle: Die innere Seite der weichen Schädeldecke ist sehr blass und nur an den beiden Scheitelbeinen in mässigem Grade mit Blut durchsetzt.

Das Schädeldach ist schwer und dick, das Zwischenknochengewebe fast vollständig geschwunden. Harte Hirnhaut verdickt und mit dem Schädeldach verwachsen, der obere Längs-

blutleiter ist leer; die Blutgefässe der weichen Hirnhaut sind nur wenig gefüllt. Die Seitenventrikel enthalten etwas wasserhelle Flüssigkeit. Die Adergeflechte sind blassrot und zusammengefallen.

Die Gehirnsubstanz fühlt sich derb an und weist wenig Blutpunkte auf. Die Arterien an der Basis des Gehirns zeigen kalkige Einlagerungen.

Die anatomische Diagnose lautet auf spontane Ruptur des Herzens.

Was den mikroskopischen Befund anlangt, so ergab die Untersuchung des schlaffen Herzmuskels in der Umgebung der Ruptur: braune Atrophie.

Die Coronargefässe fanden sich in mässigem Grade atheromatös verändert, während namentlich die Aorta hochgradige arteriosklerotische Veränderungen aufwiesen. Auch der Nierenbefund dürfte mit Arteriosklerose in Zusammenhang gebracht werden müssen. Eine Thrombose konnte in dem zur Rupturstelle führenden Coronararterienaste nicht aufgefunden werden.

Der Herzmuskel zeigt in der Umgegend der Rupturstelle weder Fettdegeneration, noch Myomalacie, so dass also für die Ruptur die braune Atrophie an jener circumscripten, stark verdünnten Stelle des Herzens das prädisponierende Moment abgegeben haben muss. Des weitern gibt die Combination von Arteriosklerose der Kranzarterien mit dem herdweisen Auftreten der braunen Atrophie ein so

charakteristisches Bild, dass der Zusammenhang beider Prozesse keinem Zweifel unterliegen kann.

Der von Markwald in seiner Dissertationsarbeit mitgeteilte Fall, ist dem oben beschriebenen völlig analog. Aus dem Befunde sei zum Vergleiche Folgendes mitgeteilt:

Die 60-jährige Frau war ebenfalls beim Verlassen der Kirche tot zusammengesunken.

Die Untersuchung der der Ruptur benachbarten Stelle des Herzmuskels ergab Folgendes:

„Die in jedem der Serienschnitte an der gleichen Stelle wiederkehrenden Bündel von Muskelfasern nehmen allmählich ein anderes Aussehen an und wenige erhalten sich durch sämtliche Schnitte. Erstere verlieren allmählich die deutliche Querstreifung, werden homogen, glänzend und glasig, schliesslich werden ihre Enden wie ausgefranzt, bröckelig und es tritt diejenige Veränderung ein, welche das ganze Bild beherrscht: Die braune Atrophie.

... Die Arterien, welche sich in den Präparaten finden, sind hochgradig verändert. Die kleineren Zweige sind vollständig obliteriert, lassen sich aber in den ersten Bildern an ihren Schichten noch deutlich erkennen; diese Möglichkeit der Differenzierung nimmt aber in dem weiteren Verlauf mit dem Kleinerwerden der Gefässe bald ab und schliesslich bleiben von ihnen nur mehr wenige concentrische Fasern übrig.“

Am Schlusse seiner Arbeit bemerkt M.:

„Für meinen Fall möchte ich die braune Atrophie als Folge der Sklerose der Kranzarterien in Anspruch nehmen. Ich habe bei meiner mikroskopischen Untersuchung auch nicht e i n e verfettete Stelle gefunden.

Dagegen beherrscht die braune Atrophie das ganze Bild, wie aus der Beschreibung der Präparate wohl hervorgeht. Die Erkrankung ist auf eine ganz circumscripte Stelle beschränkt."

Wie aus den angeführten Stellen ersichtlich ist, war dieser Fall gleich dem von mir mitgeteilten gelagert. Diese beiden Fälle bilden insofern einen Beleg für Létulles Ansicht, als bei beiden braune Atrophie als veranlassendes Moment der Ruptur ausser Zweifel steht. Wenn Létulle auch in seinen diesbezüglichen Ansichten, wie oben erwähnt, zuweit geht, so ist er doch der einzige Autor, der Pigmentatrophie als Wirkung einer Ernährungsstörung im Herzfleische und damit als zur Ruptur disponierendes Moment gelten lässt. Bei andern Autoren fand ich auf diesen Zusammenhang nirgends mit Bestimmtheit hingewiesen.

Dass Arteriosklerose der Kranzarterien, falls sie — stark ausgesprochen — zur Atrophie des Herzmuskels führt, resp. führen kann, ist bekannt. Birch-Hirschfeld sagt in seinem Werke über pathologische Anatomie bezüglich „der einfachen Atrophie des Myocards" Folgendes: „Am häufigsten findet sich diese Veränderung als Folge von Marasmus, bei Krebskranken, Tuberkulösen, namentlich aber bei

hochgradiger Stenose der Kranzarterien.“ Was aber für die „einfache“ Atrophie gilt, gilt auch für die braune, zwischen denen ein durchgreifender Unterschied nicht besteht. Ziegler z. B. sagt darüber: „Je nach der Menge der Pigmentkörner kann man eine einfache und eine braune Atrophie unterscheiden.“ Da nun die braune Atrophie eine verminderte Resistenz dem Blutdruck gegenüber in den befallenen Bezirken des Herzmuskels ebenso bedingt, wie die circumscript auftretende Fettdegeneration oder ähnliche Prozesse, so liegt es auf der Hand, dass eine Ruptur auch auf Grund dieser Texturveränderung erfolgen kann.

Fall II.

(Siehe II. Abbildung.)

Folgender Fall wurde mir vom Herrn Privatdozenten Dr. H. Dürck in bekannter Liebenswürdigkeit noch zur Veröffentlichung überwiesen, und obgleich es sich dabei nicht um Herzruptur handelt, bietet der Fall doch mancherlei dem Fall I. analoges und ist überdies so eigenartig, dass ich ihn noch in Kürze meiner Abhandlung anfügen möchte.

Es handelt sich dabei um eine Ruptur des Ramus descendens der Arteria coronaria sinistra. Ueber die Vorgeschichte kurz Folgendes:

Bei der vor ca. 3 Wochen vor dem letalen Ausgang erfolgten Aufnahme der 76-jährigen in äusserst schlechtem Ernährungszustand be-

findlichen Zimmermannswitwe E. wurde die klinische Diagnose auf Myodegeneratio cordis gestellt. Der Zustand der E. blieb bis zuletzt im wesentlichen unverändert. In den letzten Tagen erschien die Verabreichung von digitalis indiciert, was jedoch nicht verhindern konnte, dass der exitus unter zunehmender Herzschwäche eintrat. Aus der Sektion*) sei hier das Wissenswerte mitgeteilt:

Hochgradig abgemagerte, weibliche Leiche mit blassen Hautdecken, Mammae schlaff-welk. Totenflecke auf dem Rücken, Totenstarre gelöst. Auf dem Abdomen reichliche Striae. Rippenknorpel schneiden sich etwas derb. Im Becken keine freie Flüssigkeit. Wurmfortsatz frei. Leber unter dem Rippenbogen verborgen, Magen 2 fingerbreit vorliegend.

Zwerchfellstand R.: V. I: C. R., ebenso L.

Herzbeutel liegt mehr als handbreit vor, beide Lungen zurückgesunken. Im Herzbeutel eine reichliche Menge — ca. $^1/_2$ l — blutig seröser Flüssigkeit. Die beiden Herzbeutelblätter glatt, ohne irgend welchen Beschlag.

Nach Entleerung des Herzbeutels zeigt sich an der hintern Fläche der L. Kammer, 3 cm von der Spitze entfernt ein ca. 6 cm langer zackiger Riss, welcher das Epicard durchsetzt und in die Muskulatur eindringt.

Die Lungen zeigen an den Spitzen narbige Einziehungen, sind in den Oberlappen blutarm, ihr Luftgehalt erhalten.

*) Sektionsjournal Nr. 647, 1900.

Circulationsorgane. Im R. Vorhof flüssiges Blut, Fibringerinnsel, ebenso in der R. Kammer neben reichlichem, flüssigem, etwas geronnenes Blut.

L. Vorhof wie R. L. Kammer fast blutleer. Herz der Körperentwicklung entsprechend. R. reichlich Fettauflagerung. Kranzgefässe geschlängelt.

R. Ventrikel etwas erweitert, Muskulatur erscheint fettig durchsetzt. Pulmonalklappen zart, freibeweglich. R. Vorhof etwas erweitert, Muskulatur schlaff, blass, die Tricuspidalklappe zeigt eine knotige Verdickung.

L. Kammer von geringem Umfang etwas enger als R. In der Ventrikelspitze ein etwa kirschgrosser grauroter Thrombus. An der Spitze ist die Muskulatur des L. Ventrikels dünn. Von hier aus erstreckt sich ein 4 cm langer, grauroter, scharf abgegrenzter Bezirk in der Muskulatur nach aufwärts. Dieser Bezirk grenzt nach rückwärts an den beschriebenen Einriss im Epicard. Dieses erscheint in der Umgebung des Risses unterwühlt und von der Unterlage abgehoben und zwar in weiter Ausdehnung. Bei Eröffnung der Kranzader an der vorderen Seite (art. cor. sin.) zeigt sie sich in einer Höhe von 6 cm über der Spitze unterbrochen. Ihre Wandung und die Muskulatur in der Umgebung blutig imbibiert. Diese Stelle communiciert mit jener, an welcher das Epicard von der Unterlage abgehoben ist. Aortenklappen verdickt dementsprechend schwer beweglich. Ebenso sind die Mitralklappen fibrös verdickt. —

Von den Verdauungsorganen sei erwähnt, dass der Magen die charakteristische Sanduhrform aufwies, welche dadurch hervorgerufen war, dass an der grossen Curvatur ein gänseeigrosses Stück herabhing. Bei Eröffnung des Magens zeigt sich die ganze Schleimhaut mit Blut- und Gallenfarbstoff imbibiert, an der hintern Wand eine strahlige Narbe. Nach aussen mit dem Pankreas eine Verwachsung.

Nieren: Kapsel adhärent, Rinde verschmälert, Nierenbecken eng. Hilus Fettgegewebe stark entwickelt. Die Oberfläche dunkelbraunrot, leicht granuliert.

Diagnose:

Apoplexie im Epicard, Zerreissung der vordern grossen Kranzader. Ruptur des Epicards, Verblutung in den Herzbeutel. Nebenbefunde: Genuine Schrumpfniere, chronische fibröse Perihepatitis, alte Narbe im Magen mit Adhärenz im Pankreas, starke Deformation des Magens. —

Der Herzbefund war also folgender:

Der Ramus descendens der Art. coronaria sinistra ist 6 cm oberhalb der Spitze in seinem Verlauf plötzlich unterbrochen und endet frei an der Stelle, an welcher das Epicard in ziemlich beträchtlicher Ausdehnung von der Unterlage abgehoben ist. In der Umgebung dieser Stelle ist der Herzmuskel in Gestalt einer längsverlaufenden seichten Rinne in eine mürbe, bröcklige Masse verwandelt. Der Tod war durch Verblutung in den Herzbeutel erfolgt, wodurch, wie sich König (Lehrbuch der Chirurgie Bd. II)

ausdrückt, eine Tamponade des Herzens zustande kommt.

Der mikroskopische Befund an der Stelle des Herzmuskels, an welcher das Epicard abgehoben und die Ruptur des Kranzgefässes erfolgt war, war folgender: Die Muskelfasern, deren Querstreifung fast nirgendsmehr erkennbar, sind grösstenteils in einen körnigen Detritus verwandelt, in welchem äusserst zahlreich rote Blutkörperchen angehäuft sind. Die Coronararterien zeigen deutliche atheromatöse Veränderungen.

Was zu diesem Zustand Veranlassung gegeben hat, dafür kommen folgende Gesichtspunkte in Betracht:

Entweder war der Ramus descendens der Art. cor. an der betreffenden Stelle aneurysmatisch erweitert und kam unter der Einwirkung gesteigerten Druckes zur Ruptur. Dafür gab die Untersuchung aber keinen Anhaltspunkt insoferne, als keine nennenswerte Verdünnung oder aneurysmatische Erweiterung im Verlaufe der Art. cor. sin. zu constatieren war. Auch fände der an der betreffenden Stelle des Herzmuskels gemachte mikroskopische Befund durch einfache Druckwirkung eines Aneurysmas der Coronararterie keine ungezwungene und befriedigende Erklärung.

Dass ferner primär eine inkomplete äussere Ruptur des Herzmuskels mit sekundärer Zerreissung des Gefässes stattgefunden, dagegen sprach schon die Gestalt des Defektes am Herzfleisch, der nicht in Form eines Risses sich

präsentierte, wie man es bei Spontanrupturen zu sehen pflegt, sondern mehr nach der Fläche hin ausgedehnt, die Gestalt einer seichten Rinne hatte, in welcher das rupturierte Gefäss gelegen war.

Der Vorgang muss vielmehr dahin gedeutet worden, dass die atheromatösen Veränderungen der Kranzarterien an jener Stelle des Ramus descendens eine solche Widerstandslosigkeit bewirkt haben, dass er schliesslich dem Blutdruck selbst des nur mehr geringe Arbeit leistenden Herzens nachgab. Da die Nahrungszufuhr für den angrenzenden Bezirk gesperrt war, erfolgten die geschilderten Veränderungen am Herzmuskel, dessen Struktur an jener Stelle nicht mehr zu erkennen war.

Am Schlusse meiner Arbeit muss ich noch dankend meines verehrten Lehrers, Herrn Obermedizinalrats, Prof. Dr. Bollinger gedenken, für die gütige Uebernahme des Referats. Herr Landgerichtsarzt Dr. Hoffmann verpflichtete mich durch Ueberlassung des Materials zu Fall I zu besonderem Dank, Herr Privatdozent Dr. H. Dürck durch die ausserordentliche Liebenswürdigkeit, mit welcher er mir jederzeit in einschlägigen Fragen Auskunft erteilte.